Aus dem Pathologischen Institut der Universität Göttingen
Direktor: Prof. Dr. Gg. B. Gruber

Ueber ein Vorkommnis traumatischer Ulcusbildung im Magen

Abhandlung
zur
Erlangung des Doktorgrades
der Medizinischen Fakultät
der Georg August-Universität
zu Göttingen

vorgelegt am 11. April 1936
von

Wilhelm Frommhold
aus Göttingen

1940

Buchdruckerei J. Heinevetter, Dingelstädt (Eichsf.)

Vorgelegt der Medizinischen Fakultät Göttingen
im Sommer 1936

Dekan: Prof. Dr. B. Mueller

Referent: Prof. Dr. Gg. B. Gruber

Tag der mündlichen Prüfung: 15. März 1940

In tiefer Dankbarkeit gewidmet

meinem unvergeßlichen Vater

und

meinem verehrt. Schwiegervater

Digitized by the Internet Archive
in 2026

https://archive.org/details/IA40154001_0385

Die Frage der Ätiologie des Ulcus ventriculi pepticum ist alt und trotz mannigfacher Bemühungen bisher nicht abschließend beantwortet.

Das Schrifttum gibt für die Entstehung des Leidens recht verschiedene Ursachen an. Gg. B. Gruber (1) nimmt grundsätzlich dafür zwei Komponenten an. Als erste meint er die Wirkung des Magensaftes, ohne die nun einmal ein Ulcus pepticum nicht zustandekommen kann, als zweite, diejenige, die die gesunde Magenschleimhaut für die schädigende Wirkung des Magensaftes vorbereitet. Hierfür kommen eine ganze Reihe von Ursachen in Frage. So hält Gg. B. Gruber während seiner Straßburger Zeit Gefäß- und Herzläsionen für die Hauptursache der Ulcusbildung. Er geht sogar so weit, schwere Arteriosklerosen besonders Atheromatosen für die Entstehung des Ulcus pepticum ventriculi als nicht unbedeutend anzuschuldigen. In späteren Arbeiten, die er mit Kratzeisen (2,3) veröffentlichte, schreibt er, daß die peptische Geschwürsentstehung eine Reihe von Bedingungen voraussetze, unter denen die Tätigkeit des Magensaftes konstant sei. Dieser verdaue nämlich die entweder durch vasomotorische oder hämodynamische Zirkulationsstörungen oder durch physikalische (traumatische, mechanische, thermische) oder durch chemische (toxische) oder endlich durch infektiöse Momente in ihrer Ernährung geschädigte Schleimhaut. An erster Stelle ständen hierbei die durch lokale Blutkreislaufstörungen hervorgerufenen Ernährungsstörungen. Auch Virchow und

---

1) **Gg. B. Gruber:** Ueber das Zustandekommen des peptischen Magen- und Duodenalgeschwüres.
Dt. Arch. f. klin. Med. Bd. **110,** 1913.

2) **Gg. B. Gruber u. Kratzeisen,** Beiträge z. Pathol. d. pept. Magen- und Zwölffingerdarmgeschwüres.
Beitr. z. path. Anat. u. z. allg. Pathol. **72,** 1923.

3) **Gg. B. Gruber u. Kratzeisen.** Kritische Uebersicht über Entstehung, Fortbestand und Folgen des Magen- und Duodenalgeschwüres. Samml. zwangsloser Abhandlungen aus dem Gebiet der Verdauungs- und Stoffwechselkrankheiten. **8.** 1922 H. 2. Halle Marbold.

Rokitansky vertreten nach Hauser (4,5) den Standpunkt, daß Kreislaufstörungen für die Entstehung des Ulcus ventriculi pepticum ausschlaggebend sind, da dann die Schleimhaut entweder durch zu geringe Durchblutung, oder durch Embolie, oder durch lokale Gewebsblutung nekrotisch wird und der verdauenden Wirkung des Magensaftes anheimfällt.

Der Holländer Talma (6) dagegen meint, daß durch irgendwelche Vermittlungen der Nervenbahnen, besonders des Nervus vagus peptische Geschwüre entständen. Er machte verschiedene Versuche, und sieht auf Grund seiner Ergebnisse einen Krampf der Muscularis propria als Hauptgrund an. Lichtenbelt (7) hat mittels Durchschneidung der Vagi eine Hyperkinese der Muscularis mucosae hervorgerufen, wodurch die Blutversorgung der Schleimhaut erheblich beeinträchtigt und die Verdauung ermöglicht wird.

Wieder eine andere Idee vertritt Rössle (8), der die Embolie ablehnt, weil bei mikroskopischer Untersuchung nie Gefäßverstopfungen gefunden worden seien. Er deutet das Ulcus geradezu als „zweite", zwar selbständige Krankheit, die aber doch ätiologisch von ganz anderen Organerkrankungen, wie Peritonitis, Endokarditis, Appendicitis und dergleichen abhängt.

Dawson (9) hingegen macht toxische und infektiöse Einflüsse, z.B. Streptokokken und Pneumokokkeninfektion für die Entstehung des Magengeschwürs verantwortlich. Der Genfer Pathologe Askanazy (10) vertritt die Möglich-

---

4) **Hauser:** Das chronische Magengeschwür. Jena 1883.

5) Die peptischen Schädigungen des Magens, des Dudodenums und der Speiseröhre und das peptische postoperative Jejunalgeschwür. Henkel-Lubarsch **IV, 1** S. 339, 1926.

6) **Talma,** Untersuchungen über Ulcus ventriculi simplex, Gastromalacie und Ileus. Zs. f. klin. Med. **17**, S. 10 u. 53, 1890.

7) **Lichtenbelt,** Die Ursachen des chronischen Magengeschwüres. Verlag Fischer-Jena 1912.

8) **Rössle,** Das runde Geschwür des Magens und des Zwölffingerdarms als zweite Krankheit. Mitt. aus dem Grenzgeb. d. Med. u. Chir. 1912.

9) **Dawson,** On the pathogenesis, diagnosis and medical treatment of gastris ulcer. Brit. Med. Journ. 12. Okt. 1912.

10) **Askanazy,** Ueber Bau und Entstehung des chron. Magengeschw. sowie Soorpilzbefunde in ihm. Virch. Arch. Bd. **234,** 1921 **u. 250,** 1924.

keit der Entstehung peptischer Geschwüre unter wesentlicher örtlicher Beteiligung von Mikroben bakterieller oder mykotischer Natur und stützt sich dabei hauptsächlich auf Beobachtungen von Soorpilzen (Oidiomykose) im Geschwürbereich.

Endlich möchte ich noch die Ansicht Büchners (11) erwähnen, der den Magensaft als die primäre und entscheidende Ursache der peptischen Veränderungen anspricht. Er macht für die Entstehung des Ulcus pepticum eine Ueberwertigkeit der Magensalzsäure verantwortlich. Diese seine Ansicht erhärtet er durch Experimente, bei denen er Ratten Histamin, das die Säuresekretion stark anregt. einspritzt und so am leeren Magen Ulcera erzeugt. Auch durch Schleimfütterung beim Hund konnte er Geschwüre erzeugen, da auch beim Schleimfüttern die Salzsäure sich vermehrt. Außer den angeführten gibt es noch eine Reihe anderer Ansichten über die Entstehung des Ulcus ventriculi pepticum; sie alle zeigen, wie zu Eingang schon ausgeführt, daß die Aetiologie des Ulcus noch keineswegs voll aufgeklärt ist. Das Für und Wider dieser einzelnen Ansichten abzuwägen, soll hier nicht die Aufgabe sein. Dagegen muß aus Bedürfnissen der Praxis und der ärztlichen Begutachtung zu einer ganz bestimmten Frage Stellung genommen werden, nämlich zu der Frage: „Wie verhält es sich mit dem Trauma bei der Entstehung des Magengeschwüres?"

Noch vor nicht allzu langer Zeit stand man der Bildung eines Ulcus ventriculi durch Traumata ziemlich ablehnend gegenüber. Sagte doch vor einem halben Jahrhundert noch Leube (12), daß Traumen unter allen Umständen höchst selten Veranlassung zum Magengeschwür gäben. Er selbst habe unter hunderten von Fällen dieser Krankheit weder gehört, daß ein Patient ein Trauma als ätiologisches Moment des Magengeschwürs angegeben habe, noch habe er Grund gehabt, auf ein solches als Ursache der Krankheit zurückgreifen zu müssen. Und doch war es gerade Leube, der als Erster einen Fall von Ulcus ventriculi pepticum nach Trauma diagnostiziert und beschrieben hat.

---

11) **Büchner,** Die Pathogenese der pept. Veränderungen. Fischer-Jena 1931.
12) **Leube,** Ueber Ulcus ventriculi traumaticum. ZBl. f. klin. Med. 1886.

Heute finden wir bei näherer Durchsicht der Literatur schon eine annehmbare Zahl derartiger Ulcera beschrieben. Da bei der großen Heilungstendenz der Magengeschwüre die meisten Fälle nur klinisch beobachtet werden konnten, ist der Wunsch begreiflich, solche traumatischen Ulcera auch einmal mit den Augen zu sehen, und zu prüfen, ob sie mit dem wirklichen Ulcus ventriculi pepticum übereinstimmen. Das konnte nur geschehen, wenn ein solcher Kranker, veranlaßt durch irgend welche Komplikationen, am Magen operiert werden mußte oder wenn er starb und eine Sektion ermöglicht wurde. In der Tat fand ich im Schrifttum acht Fälle veröffentlicht, bei denen durch eine Operation das traumatisch entstandene Ulcus zur Ansicht kam. Weiter sind etwa ein halbes Dutzend Vorkommnisse beschrieben, bei denen auf dem Sektionstisch der Nachweis für das Ulcus pepticum traumaticum ventriculi einwandfrei erbracht worden ist.

In der nachstehenden Liste finden sich 11 eingehend in der Literatur beschriebene Fälle, bei denen das traumatische Magengeschwür nur klinisch diagnostiziert wurde. Liste 2 gibt jene acht Fälle wieder, bei denen die Diagnose durch eine Operation erhärtet werden konnte.

Liste 1.

Ulcera ventriculi peptica traumatica, die nur klinisch diagnostiziert wurden.

Erster Fall:

Duplay: Contusion de l'estomac. Arch. gen. de med. II. 1881 (nach Levig).

Art des Traumas: Der Pat. wurde von einem Wagen umgeworfen, fiel nach vorn und stieß heftig mit der Magengegend an die Erde.

Krankengeschichte: 48 jähr. Mann hatte 4 Stunden vor dem Unfall gegessen. Zuerst keine erheblichen Schmerzen, erst am folgenden Tage. In den nächsten Tagen Erbrechen mit Blutbeimengung. Appetitlosigkeit. Schmerzen selbst bei flüssiger Nahrung. Bei geeigneter Kost hört am 15. Tage das Erbrechen auf.

Ausgang: Heilung nach zwei Monaten.

Zweiter Fall:

Derselbe.

Art des Traumas: 26 jähr. Mädchen fällt beim Gardinenaufhängen vom Tisch und schlägt mit der Magengegend gegen die Tischkante.

Krankengeschichte: Sofortiges Erbrechen, Blutbeimengung wurde nicht festgestellt. 3 Tage darauf Erbrechen großer Mengen Blutes, was sich 3 Wochen lang häufig wiederholte. Zum Rücken ausstrahlende Schmerzen in der Magengegend. Pat. wurde auf Ulc. ventriculi behandelt.

Ausgang: Heilung nach 3 Monaten.

Dritter Fall:

Leube, Ulc. ventr. traum. ZBl. f. klin. Med. 1886.
Art des Traumas: 57 jähr. Mann wird durch Wagendeichsel an eine Hauswand gedrückt. Die Deichsel drängt an die Regio epigastrica.

Krankengeschichte: Sofort heftig anhaltende Schmerzen. 8 Tage darauf nach Mahlzeit Erbrechen großer Mengen Blutes, was sich 3 Wochen lang häufig wiederholte. Schmerzausdruck gesteigert. Behandlung auf Ulc. ventr.

Ausgang: Heilung nach 4 Wochen.

Vierter Fall:

Wittneben, Ulc. ventr. Inaugur.-Diss. Würzburg 1886.

Art des Traumas: 28 jähr. Mann fällt mit einem Bierfaß rücklings die Treppe hinunter, das Faß auf dem Bauch festhaltend.

Krankengeschichte: Zuerst keine Beschwerden; nach dem Abendessen Blutstuhl und bald darauf Erbrechen mit Blutbeimengung unter starken Magenschmerzen. Dies wiederholte sich jetzt täglich. Nach 8 Tagen Aufnahme im Krankenhaus. Hier 14 täg. Ulcuskur.

Ausgang: Heilung nach 14 Tagen.

Fünfter Fall:

Ritter, Ueber den Einfluß von Traumen auf die Entstehung des klinischen Magengeschwüres. Zs. f. klin. Med. 1 2 1887.

Art des Traumas: Pat. fällt mit der Magengegend gegen eine Tischkante.

Krankengeschichte: Einige Tage nach dem

Unfall hat Patient nach dem Essen heftige Schmerzen. Am 8. Tage Haematemesis. Sonst Erscheinung eines Ulcus ventriculi.

Ausgang: Ueber den Verlauf ist nichts Näheres bekannt.

Bemerkung: Ritter vermutet, daß erst eine Hämorrhagie unter der Schleimhaut stattgefunden hat, darauf Abhebung der Mucosa dann Verdauung der so bloßgelegten Stelle.

Sechster Fall:

Vanni, Sull'ulcera dello stomaco d'origine traumatica. Lo sperimentale 1889.

Art des Traumas: 32jähr. Frau fällt vom Stuhl mit der Magengegend auf eine eiserne Bettkante.

Krankengeschichte: Sofort nach Unfall hat Pat. Bewußtsein verloren. Bald darauf Erbrechen, dann folgen Schmerzen nach jeder Mahlzeit. 20 Tg. nach dem Fall trat dann Blutbrechen ein, was ein paar Tage anhielt. Darauf bei absoluter Diät rasche Besserung.

Ausgang: Heilung nach 3 Monaten.

Siebenter Fall:

Ebstein, Trauma und Magenerkrankungen. Dt. Arch. f. klin. Med. 54, 1895.

Art des Traumas: 26jähr. Mann: Durch übergroße Anstrengung beim Aufheben eines Steines erkrankt.

Pat. ist seit diesem Augenblick erkrankt, bekam dyspeptische Beschwerden, Erbrechen von bluthaltigen Massen, wozu nach 3 Wochen heftige Magenschmerzen, unstillbares Blutbrechen und blutiger Stuhl hinzukamen.

Bemerkung: Ebstein sagt am Ende des Gutachtens, was er über diesen Fall abgeben mußte, daß ein Magengeschwür vorliege, das mit an Gewißheit grenzender Wahrscheinlichkeit vom Unfall herrühre.

Achter Fall:

Derselbe:

Art des Traumas: 26jähr. Mann soll durch schweres Heben erkrankt sein.

Krankengeschichte: Pat. hat nach dem Heben Blut gespuckt. Darauf häufig Erbrechen besonders nach dem Essen, Aufstoßen, hartnäckige Stuhlverstopfung. Ein Jahr später wurde er Soldat, lag aber 26 Wochen im Lazarett; klagt über Magenschmerzen mit Er-

brechen. Wieder ein Jahr später erbrach er 1 Liter Blut und nach 3 Tagen nochmals dreiviertel Liter. Der Stuhl war schwarz. Heftige zum Rücken ausstrahlende Schmerzen.

Diagnose: Ulc. ventriculi.

Ausgang: Heilung.

Neunter Fall:

Levig, Ueber traumatische Magenerkrankungen. Inaug.-Diss. Kiel 1898.

Art des Traumas: Stoß eines Gewehrkolbens gegen die Magengegend.

Krankengeschichte: Nach dem Trauma zieml. Schmerzen in der Magengegend ungefähr 8 Tage lang, aber nur beim Essen. Nach einigen Monaten erneute Schmerzen. Von da an dauernde Beschwerden bis nach wieder einigen Monaten kaffeesatzartige, schwarze Massen erbrochen wurden. Seitdem häufiges Erbrechen mit Blutbeimengung. Nach weiteren 2 Monaten Aufnahme in eine Klinik. Hier wurde er fast 2 Mon. behandelt und verließ dann ungeheilt die Klinik aus äußeren Gründen.

Ausgang: 3 Jahre später wird eine neue Kur durchgeführt, die zur Heilung führt.

Zehnter Fall:

Jessen, Ein Fall von Ulc. ventr. traum. Grenzgebiete der Chir. u. Med. 10, H. 5, 1902.

Art des Traumas: 30jähr. Mann stößt infolge eines Unfalles mit der Magengegend gegen die Lenkstange seines Rades.

Krankengeschichte: Zuerst Schmerzen. 36 Std. nach Unfall Erbrechen von großen Mengen geronnenen z. T. zersetzten Blutes. Außerdem Druckschmerzen in der Magengrube. Beschwerden dauerten noch drei Wochen an.

Ausgang: Heilung.

Elfter Fall:

Gross, Ueber Ulc. ventr. traumat. Grenzgeb. d. Chir. u. Med. 10, H. 5, 1902.

Art des Traumas: 46jähr. Mann wird von einer Kuh mit ihrem Horn in die Magengegend gestoßen. Sofort Blutbrechen, das sich nach 2 Std. wiederholt, wo ein viertel Wasserglas voll Blut ausgebrochen wird. Am 4. Tg. Entleerung dunklen Stuhles, am 17. Tg. 3 Tage lang anhaltende Teerstühle.

Ausgang: Heilung.

Bemerkung: Groß nimmt an, daß es sich hier um eine Schleimhautwunde handelte, mit Blutung in die äuß. Schichten. Später aus Schleimhautwunde Geschwürsbildung.

Liste 2.

Traumatische Ulcera ventriculi peptica, die durch Operationen nachgewiesen sind.

Erster Fall:

Limont and Page (nach Petri Fall 14 Ueber die subkutanen Rupturen und Kontusionen des Magendarmkanales. Bruns Beitr. z. klin. Chir. Bd. 16 S. 544 u. 595. 1896.)

Art des Traumas: 17 Jahre alt, hatte Patient Schlag mit Wagendeichsel gegen die Magengegend erhalten.

Krankengeschichte: Patient empfand zunächst heftige Schmerzen im Leib und erbrach alles. Erholte sich aber bald und blieb ein halbes Jahr lang beschwerdefrei. Von da ab alle 3—4 Mon. heftige Attacken von Schmerzen und Erbrechen. Nach 14 jähr. Krankheitsdauer war erhebliche Magenerweiterung sowie eine harte schmerzlose bewegliche Resistenz in der Pylorusgegend nachzuweisen. Er wurde operiert.

Operationsbefund: Bei der Laparatomie fand sich eine harte narbige Verdickung am Pylorus. Es wurde Pyloro plastic ausgeführt.

Ausgang: Nach 3½ Monaten geheilt entlassen.

Zweiter Fall:

Stepinsky, Ein auf operativem Wege geheilter Fall von narbiger Pylorusstenose. Virch. Jahresberichte 1894 Bd. 2, S. 451.

Art des Traumas: Patient gerät mit dem Unterleib zwischen die Puffer zweier Eisenbahnwaggons.

Krankengeschichte: Patient hatte 9 Jahre hindurch Beschwerden am Magen, die sofort nach dem Unfall einsetzten und von Jahr zu Jahr schlimmer wurden, deshalb Operation.

Operationsbefund: Bei Laparotomie fand sich zwischen Pylorus, Duodenum, Hepar und Vesica fellea straffe Adhäsionen an der Vorderwand des Pylorus eine

sternförmige, mäßig eingezogene 15 cm im Durchmesser betragende Narbe. Bei Eröffnung des Magens wird an der Uebergangsstelle des Magens in das Duodenum eine harte nicht passierbare Striktur gefunden. Plastic nach Heinecke-Nikuliz.

Ausgang: Nach Operation glatte, vollständige Heilung.

Dritter Fall:

Michaelis, Fall von Striktur des Pylorus nach Trauma. (Nach Jäckh Fall 3).

Art des Traumas: Ein beladener Wagen fuhr gegen den Leib des Patienten.

Krankengeschichte: Nach dem Unfall trat eine Anschwellung der rechten Bauchseite mit heftigen Schmerzen auf, später dann Erbrechen. 19 Monate nach dem Unfall brach er zusammen und kam dann in die Klinik. Hier wurde starke Dilatation des Magens infolge Pylorusstenose festgestellt. Er wurde operiert, da nach klinischer Behandlung keine Besserung eintrat.

Operationsbefund: Operation ergab Striktur des Magens oberhalb des Pylorus, der reseziert wurde. Das resezierte Stück zeigt elne kaum für einen Federkiel durchgängige Striktur. Von einem Ulcus war nichts mehr zu finden.

Ausgang: Langsame, allmähliche Heilung.

Vierter Fall:

Deaver, Gastroenterostomy. Annalis of surgery 1898 July pag. 145.

Art des Traumas: Etwa 1 Dtzd. Schläge mit 1½-zölligem Draht gegen das Abdomen.

Krankengeschichte: Am 3. Tage nach dem Unfall bekam Patient sehr reichliches Blutbrechen und nachher häufiges schmerzhaftes Erbrechen meist nach dem Essen. In letzter Zeit wieder Blut im Erbrochenem; daher 2 Jahre nach Unfall Operation.

Operationsbefund: Operation ergibt orangegroßen Pylorustumor mit Infiltration in die angrenzende Magen- und Duodenumwand. Nach Resektion fand man den Pylorus verschlossen. Es wurde Gastroenterostomie vorgenommen.

Ausgang: Zustand besserte sich, aber ganz waren die Beschwerden nicht verschwunden.

Fünfter Fall:

Doxi, Ueber Pylorusstenose nach Trauma. Inaug.-Dissertation Berlin 1898.

Art des Traumas: Hufschlag in die rechte Seite des Unterleibes. Durch die Gewalt des Schlages wird die linke Seite des Brustkorbes gegen eine hölzerne Barrière geschleudert.

Krankengeschichte: Anfangs bestand Uebelkeit und heftige Schmerzen im Leib. Nach mehreren Stunden heftiges Brechen, aber ohne Blut. Trotz 4 wöchentlicher Bettruhe hielt Erbrechen an. Dann versuchte er aufzustehen, jedoch nach wenigen Tagen mußte er sich wieder hinlegen. 9½ Monate nach dem Unfall wurde er operiert.

Operationsbefund: Laparotomie ergab eine starke Einschnürung am Pylorus. Deshalb wurde gastroenterostomiert.

Ausgang: 7 Wochen nach der Operation wurde er aus der Klinik entlassen.

Sechster Fall:

Körte, Diskussion über Operationen am Magen und Darmkanal. Verhandl. d. dt. Ges. f. Chir. 1899. (Nach Jäckh).

Art des Traumas: Patient fiel aus 1—2 m Höhe mit der rechten Seite auf eine scharfe Kante.

Krankengeschichte: Zunächst heftige Schmerzen. Erst nach 4 Wochen täglich mehrmals kopiöses Erbrechen. 3 Jahre später kam er wegen heftiger Magenschmerzen und Verstopfung ins Krankenhaus, wo er wegen Gastroektasie operiert wurde.

Operationsbefund: Bei der vorgenommenen Gastroenterostomie fanden sich sehr viele Adhäsionen am Pylorus und um den Magen herum und Pylorusverengerung.

Ausgang: Heilung.

Siebenter Fall:

Krönlein, Ueber Ulcus und Stenosis des Magens nach Trauma. Mitt. a. d. Grenzgeb. Bd. 4, Jg. 1899.

Art des Traumas: Durch einen Sprung vom Heuboden in die Tiefe wird das Ende des Heugabelstieles gegen die Magengrube gestoßen.

Krankengeschichte: In der dem Unfall folgenden Nacht traten heftige Schmerzen auf. 3 Wochen war er deswegen arbeitsunfähig und vom 8. Tage hat er täglich spontan gebrochen. 3 Monate nach dem Unfall wird er in die Medizinische Klinik aufgenommen. Hier wird der Zustand besser. Jedoch einen Monat später nehmen Schmerzen wieder zu. Da es nicht besser wird, wird der Patient der Chir. Klinik überwiesen. Hier wird bei

der Diagnose traumatischer Stenose, resp. traumatischer Ulcus des Pylorus Operation beschlossen.

Operationsbefund: Ungefähr 5 Monate nach dem Unfall wird Patient operiert und zwar zirkuläre Resektion des Pylorus nach Billroth I. Am exstirpierten Präparat befand sich eine unmittelbar vor dem Pylorus gelegene narbige, für eine 5 mm-Sonde gerade noch durchgängige Stenose. 2—4 cm vor dieser kleinen Oeffnung hört die Schleimhaut mit scharfem Rande auf. Mikroskopisch fehlt an dieser Stelle die Schleimhaut ganz. Die freie Submucosa ist stark zellig infiltriert.

Ausgang: Glatte, vollständige Heilung.

Bemerkung: Ob hier die Mucosa infolge Verletzung zerrissen oder nur von ihrer Unterlage abgelöst war, und hinterher nekrotisiert und verdaut wurde, ist vom Autor nicht entschieden.

Achter Fall:

Jäckh: Ueber einen Fall von traumatischem Magengeschwür. Arch. f. klin. Chir. 66, 1902.

Art des Traumas: Druck mit Wagendeichsel auf die Magengegend. Ein Pferd war auf ihn gefallen, so daß die Wagendeichsel direkt, das Pferd den Magen indirekt drückte.

Krankengeschichte: Nach dem Unfall schwere Kontusion des Magens mit den Erscheinungen eines Ulc. ventr. 3 Jahre danach ähnlicher Unfall, bei dem wieder die Deichsel gegen die Magengegend schlug. Sofort heftige Schmerzen und Erbrechen, das sich in den nächsten Tagen wiederholte. 2 Monate später Krankenhausaufnahme. Hier wurde ein penetrierendes Magengeschwür mit perigastrischer Tumorbildung diagnostiziert und die Operation beschlossen.

Operationsbefund: Operation ergab Adhäsionen zwischen Magenwand, Leber und Bauchwand, in die eine kleine Fistel 4 Finger breit vom Pylorus aus dem Mageninnern führt. Die Adhäsionen werden gelöst, die Fistel excidiert. Das so gewonnene Präparat ist 5 cm lang und 3 cm breit. Auf der Schleimhautseite findet sich ein linsengroßes, rundliches, trichterförmiges Geschwür, von dessen Grund man mit einer Sonde in die perforierende Fistel gelangt.

Ausgang: 1 Monat nach der Operation wird der Patient entlassen.

Bemerkung: Jäckh glaubt, daß das beim ersten Unfall entstandene Ulcus beim 2. perforierte, aber nicht in die Bauchhöhle, sondern in die Adhäsionen und hier den angeblichen Tumor bildete.

Außer den in Liste 1 angeführten sind noch eine Reihe weiterer Fälle von traumatischem Magengeschwür klinisch diagnostiziert, die jedoch hier keine Berücksichtigung finden; denn bei ihnen erscheint mir die Entstehung durch ein Trauma nicht einleuchtend. Es handelt sich um weitere Mitteilungen von Ebstein (12), Jäckh (13), Levig (14) und Petri (15).

Für die Liste 2 konnte ich außer den acht angeführten keine weiteren, gleichgerichteten Fälle ausfindig machen.

Uns fesseln insbesondere die sechs Vorkommnisse, bei denen die Diagnose durch Leichenöffnung erhärtet wurde. Sie sollen in der folgenden Ausführung eingehende Berücksichtigung finden.

Den ältesten Fall, den das Schrifttum aufweist, teilte Ebstein mit.

Ein 39jähriger, früher gesunder Mann verspürte beim Tragen einer ungefähr 2 Ztr. schweren Last einen Knacks in seinem Körper, wodurch er gezwungen wurde, die Last sofort niederzuwerfen. Nach kurzer Pause konnte er jedoch wieder leichte Arbeit verrichten. Einige Tage später mußte der Patient eine große Menge Blut erbrechen. 3 Tage hierauf erblindete er fast vollständig. Etwa 3/4 Jahr später entwickelten sich die Symptome eines schweren Krebsleidens in den Bauchorganen mit schwerer Gelbsucht und einer schnell sich entwickelnden hochgradigen Darmstenose. Der Tod erfolgte 10 Monate nach dem Unfall unter den Erscheinungen einer Peritonitis.

Sektionsprotokoll: Bei der Eröffnung des aufgetriebenen Bauches entleerte sich Gas, welchem alsbald gallig gefärbte trübe Flüssigkeit und eine Anzahl größerer Gasblasen folgte. Die Gesamtmenge der in Bauch und Beckenhöhle enthaltenen Flüssigkeit beträgt einige Liter. Nach dem Aufheben des mit dem Magen nicht verlöteten linken Leberlappens

---

12) **Ebstein,** Trauma und Magenerkrankung mit besonderer Rücksichtnahme auf das Unfallversicherungsgesetz. Dt. Arch. f. klin. Med. Bd. **54,** Seite 442, 1895.

13) **Jäckh,** Ueber einen Fall von traumatischem Magengeschwür. Arch. f. klin. Chir. Bd. **66,** 1902.

14) **Levig,** Ueber traumatische Magenerkrankungen. Inaug.-Diss. Kiel 1898.

15) **Petri,** Ueber die subkutanen Rupturen und Kontusionen des Magendarmkanals. Bruns' Beitr. z. klin. Chir. Bd. **16,** S. 544 u. 595, 1896.

sieht man an der Vorderfläche des Magens ein je 3 mm im Durchmesser messendes, durch eine schmale Gewebsbrücke getrenntes Doppelloch, aus welchem sich eine mit der in der Bauchhöhle enthaltenen gleichartigen Flüssigkeit entleert. Die Perforationsöffnung findet sich in der Tiefe eines schrägen, trichterförmigen, mit treppenförmigen Rändern versehenen, runden, nicht krebsigen Geschwüres, von einem Durchmesser von 1,5 cm.

Sektionsdiagnose: Perforationsperitonitis infolge eines Magengeschwüres. Krebs des Choledochus mit Hydrops-duktus bilifer, mit allgemeinem schwerem Ikterus. Krebsige Struktur des 1. Pfortaderastes, mit Parietalthromben, und partieller Atrophie der Leber, hauptsächlich des linken Lappens und stärkerem Iketrus viridis. Große Narbe am Pylorus, sekundärer Krebs, Gastritis, Peritonealkrebs, besonders in der Excavatio rectovesicalis und Uebergreifen auf den Mastdarm. Flach extrameningiale Blutung. Atrophie der n. n. optici und der Pupillen der Sehnerven.

Einen zweiten Fall (in der Schilderung von Rehn) (16), teilte Clayton mit.

Ein 16jähr. Knabe geriet zwischen zwei Puffer und wurde darauf in ein Hospital gebracht. Bei der Aufnahme war der Junge sehr kollabiert und hatte heftige Schmerzen im Leib. 2 Stunden nach seiner Einlieferung erbrach er einen Schoppen rötlicher Flüssigkeit, mit Speiseteilen vermischt. Das Erbrochene enthielt viel Blut. Die Schmerzen waren stärker und konzentrierten sich auf die Magengegend. In der darauf folgenden Nacht wurde der Zustand entschieden schlechter und der Leib aufgetrieben, so daß zur Operation geschritten wurde. Die Operation ergab eine oberflächliche Milzwunde. Am Magen und Darm war keine Verletzung zu finden. Nach der Operation erbrach der Patient geringe Mengen von teilweise verdautem Blut. Am folgenden Tage erfolgte unter rapidem Temperaturabfall der Tod.

Sektion: Bei der Sektion fand sich der Magen mäßig gefüllt, an seiner Serosa waren keine Zeichen einer Verletzung zu erkennen. Er enthielt teilweise verdautes Blut. Die Schleimhaut war an zwei Stellen gerissen. Der eine Riß saß an der vorderen Wand in der Mitte zwischen Pylorus und Cardia, hatte eine unregelmäßige, kernförmige Figur und maß einen Zoll in der Breite. Die Schleimhaut war von der Muscularis, die angedaut war, abgestreift. Der zweite Riß lag dem ersten unmittelbar gegenüber an der hinteren Magenwand ähnlich dem ersten an Größe und Form.

---

16) **Rehn**, Verletzungen des Magens durch stumpfe Gewalt. Arch. f. klin. Med. Bd. **53**, S. 383, 1896.

Krönlein (17) beschrieb im Jahre 1899 folgenden Fall:

Ein Bereiter stößt beim Galoppieren mit der Regio epigastrica an den Sattelknopf. Am folgenden Tage verspürt er Schmerzen in der Magengegend, die sich nun täglich nach dem Essen wiederholen. Vier Wochen später tritt Erbrechen ein. Da der Patient immer mehr abmagerte, begab er sich 4½ Monate nach dem Unfall in die Medizinische Klinik. Hier brach er plötzlich am 12. Tage nach der Aufnahme Blut, das sich von jetzt ab öfters wiederholte. 8 Monate nach dem Unfall wird der Patient der Chir. Klinik überwiesen mit der Diagnose: Magendilatation und Pylorusstenose. Hier erfolgt Operation, bei der man fand, daß der Pylorus mit der Bauchhöhle und der Leber durch ein derbes Narbengewebe fest verwachsen war. Die Verwachsungen werden gelöst, und der Pylorus reseziert. Da auch das Duodenum nur für eine Knopfsonde durchgängig ist, wird noch die Wölfler'sche Gastroenterostomie gemacht. Am folgenden Tage starb der Patient unter Kollapserscheinungen.

Sektion: Bei der Sektion erweist sich der Magen stark dilatiert. Die Magenschleimhaut ist im ganzen dick und zeigt in der Pars pylorica das Ansehen des »Etat maméllonè«. An der kleinen Curvatur finden sich flache einzelne Substanzverluste der Schleimhaut. Am Pylorus selbst fehlt die Schleimhaut, und an deren Stelle zeigt sich eine ausgedehnte Geschwürsfläche mit narbigem Grunde von oben nach unten 4,5 cm und in der Quere 3 cm messend und bis zu dem nicht einmal stecknadelkopfgroßen Osteum nach dem Duodenum sich fortsetzend, wie ein Vergleich mit dem resezierten Pylorusteil ergibt. An den Rändern des narbigen Geschwüres schneidet die Schleimhaut sehr scharf gegen den vertieften Geschwürsgrund ab. Im übrigen keine Spur von Peritonitis. Alle Nähte sitzen fest und solide.

Sektionsdiagnose: Frische, Laparotomiewunde, Zirkuläres Ulcus pylori et duodéni, mit narbigem Grunde. Resektion des Pylorus: Verschluß des Duodenums durch Naht. Gastroenterostomie. Inanition. Dilatation und chron. Katarrh des Magens.

1905 veröffentlichte Fertig (18) den vierten Fall:

Ein ganz gesunder Patient wird nach reichlichem Frühstück von einem Pferd getreten und ist ungefähr eine Viertelstunde bewußtlos. Er wird dann, da er sehr heftige Schmerzen im Leib und Atembeklemmungen hat, in ein Krankenhaus eingeliefert. Obwohl er stark würgen mußte, kam es doch

---

17) **Krönlein,** Ueber Ulcus und Stenosis des Magens nach Trauma. Mitt. a. d. Grenzgeb. d. Med. u. Chir. Bd. **4,** S. 493, 1899.

18) **Fertig,** Ueber Ulc. ventr. traum. Münch. Med. WSchr. 1905, S. 1781.

nicht zum Erbrechen. Bei der Untersuchung war das Abdomen etwas aufgetrieben, die Bauchmuskeln stark gespannt und bei der Palpation empfand der Patient Schmerzen. Da innere Blutung oder Perforation des Darmkanales angenommen wurde, wurde ca. 2½ Stunden nach dem Unfall operiert. Die Laparotomie ergab, daß der Darm fast leer war und keine Verletzungen aufwies. Es war auch kein Erguß vorhanden. Leber und Milz waren intakt. Der Magen war stark gefüllt, man konnte aber keine Verletzungen an ihm erkennen. Es war also nichts in der Bauchhöhle festzustellen, was auf Blutung oder Verletzung schließen konnte. 2 Tage nach der Operation trat ziemlich starker Meteorismus auf, und es wurde rötlicher Mageninhalt erbrochen, der für Rotwein gehalten wurde, aber wohl mit Blut durchsetzt war. Kein Blutstuhl. Am 3. Tage fand man den Bauch stark aufgetrieben, und am Abend des 4. Tages war Patient auffallend kollabiert und brach etwas Blut, das am nächsten Tage heftiger wurde. Es wurde jetzt die Diagnose Magenulcus gestellt. Da der Patient sehr schwach war, wird nicht noch einmal operiert. In der darauf folgenden Nacht kam der Patient nach nochmaligem blutigem Erbrechen ad Exitum.

Sektion: Keinerlei Anhalt für Peritonitis. An dem Aeußeren des Magens keine Verletzungen erkennbar. Der Darm schimmerte schwarz durch und enthielt viel Blut. Uebrige Bauch- und Brustorgane o. B. Im Magen selbst lag ein großer, dicker Blutkuchen. Die Schleimhaut zeigte keine katarrhalischen Veränderungen. An der kleinen Curvatur saßen in einer Linie nacheinander 4 Ulcera, 3 kleinere von 1½ bis 1 cm Durchmesser, hatten eine ziemlich runde Form. Das 4., dem Pylorus zunächst gelegene, war oval, quergestellt zur kleinen Curvatur 3 cm lang, 1,5 cm breit. Die Geschwüre hatten scharfe überhängende Ränder und durchsetzten die Magenwand vollkommen, waren aber durch das der kleinen Curvatur ansitzende Ligamentum häpatogastricum gegen die Bauchhöhle verschlossen. In der Tiefe des größeren Ulcus fand sich ein kleiner, fest anfühlender Vorsprung, der ein Lumen aufwies. Es ist dieses eine arrodierte Arterie, jedenfalls die Coronaria ventriculi dextra.

Den fünften Fall findet man im Jahre 1910 von Foederl (19) veröffentlicht:

Ein Knabe wurde von einem leeren Streifwagen überfahren und war kurz bewußtlos. Dann traten heftige Schmerzen in der Nabelgegend auf, und 5 Stunden nach dem Unfall wurde er in ein Spital gebracht. Die Untersuchung ergab eine mäßige Vorwölbung des Abdomens und eine etwas schmalere Leberdämpfung als in der Norm. Unter der Diagnose Haemorrhagia

19) **Foederl:** Ueber subkutane Bauchverletzungen. Med. Klin. 1910, S. 1731.

peritonialis wurde der Junge ca. 8 Stunden nach dem Unfall operiert. Bei der Laparotomie fand man 1 Liter dunkelflüssiges Blut im Abdomen. Die Leber ist o. B. Die Milz dagegen ruptuiert. Am Magenfundus nahe der großen Curvatur ist ein 1 cm langer penetrierender Riß, aus dem Mageninhalt quoll. Knapp daneben blutet ein stricknadeldicker Ast der Art. coron. ventr. Die Wunden werden versorgt und vernäht. Nach der Operation trotz Kochsalz u. dergl. großer Schwächezustand. Am 6. Tage post operationem entleert sich fast die ganze Magenflüssigkeit durch die Bauchwunde. Am 8. Tage nach der Operation starb der Patient an Peritonitiserscheinungen.

Sektion: Die Sektion ergab neben hochgradiger Anämie und akuter Enteritis an der Nahtlinie ein guldenstückgroßes Ulcus und diffuse eitrige Peritonitis.

Den 6. Fall berichtete im Rahmen eines Sammelreferates über die Pathologie des Magens leider nur sehr kurz W. H. Schultze (20), der folgende Beobachtung mitteilte:

Bei einer Frau, die sich aus dem Fenster stürzte und kurz darauf an einer Wirbelsäulenfraktur starb, fand sich bei sonst unversehrtem Magen an der kleinen Curvatur im Bereiche des Magenwinkels zwei schräg zur Achse der kleinen Curvatur gestellte Einrisse in die Magenschleimhant mit Blutung in Submucoca und beginnender Andauung.

Bei näherer Betrachtung der angeführten 25 Fälle sieht man, daß als Trauma, durch das ein Ulcus ventriculi hervorgerufen wurde, Hufschlag, Faustschlag, Fall aus großer Höhe, Stoß gegen harte Kanten, Quetschung zwischen zwei Puffer und Aehnliches in Frage kam. Weiter ist zu bemerken, daß bei allen Fällen die Krankheitserscheinungen fast gleich waren. Schmerzen, Erbrechen, Blut im Erbrochenen und im Stuhl, alle diese Symptome traten bei jedem Fall fast mit mathematischer Sicherheit auf, nur mit dem Unterschied, daß sie zeitlich verschieden gewesen sind. Ferner ist von Wichtigkeit die Feststellung, daß bei den acht operierten Kranken und vor allem bei den Leichenbefunden das traumatisch entstandene Magengeschwür mit dem gewöhnlichen Ulcus pepticum ventriculi in der Form übereinstimmte. Auf Grund der vorstehenden Tatsachen ist man wohl berechtigt, den Schluß zu ziehen, daß nach einem

---

20) **W. H. Schultze:** Die Pathologie des Magens. Ergebn. d. allg. Path. u. pathol. Anat. Bd. **20**, 1. Abt. S. 488, 1922.

Trauma ein Geschwür entstehen kann, das ganz und gar dem Wesen des peptischen Geschwürs entspricht.

Nähere Untersuchung verdient noch der Entstehungsvorgang. Folgende Auffassung scheint mir einzuleuchten: Durch traumatische Einwirkung auf die Magengegend kommt es zu Verletzungen mit Abhebung der Schleimhaut. Dies kann wieder auf drei verschiedene Arten geschehen.

Bei der ersten Art wird der ziemlich leere Magen gegen die Wirbelsäule zusammengedrückt. Die Magenwand wird dabei an der Eindrucksstelle gequetscht und dadurch der Nekrobiose anheimgegeben, oder sie hob sich stellenweise fetzenhaft, sternförmig ab, um an diesen Orten der Verdauung zu erliegen.

Bei der zweiten Art erleidet der ziemlich gefüllte Magen durch das Trauma eine plötzliche starke Zusammendrückung. Der Mageninhalt versucht auszuweichen, und da das nicht schnell genug gelingt, kommt es durch die Verschiebungswelle der Mageninhaltsmaßen zu einer spontanen Ruptur von innen heraus, wie sie Kay-Aberg (21), Lefèvre (22), Fränkel (23) u. a. beschrieben haben. Wird dabei nur die Schleimhaut in längs verlaufenden Rissen rupturiert, dann entsteht so gut wie gar kein Geschwür, da diese Risse sich leicht schließen und meist schnell ausheilen. Wird dagegen aber Mucosa und Submucosa und vielleicht sogar die halbe Muscularis rupturiert, und zwar mehr flächenhaft, dann kann es zur Ulcusbildung kommen. Bei der Schilderung dieser Entstehungsart habe ich hauptsächlich den oben angeführten Sektionsbericht von Fertig im Auge; für ihn kann man das Zustandekommen der Magenwandruptur sich so vorstellen, wie ich es soeben auseinander gesetzt habe; jedoch war diese Ruptur nicht sofort vollständig, sondern es erfolgte der Durchbruch erst nach entstandenem Ulcus, etwa nach 4 Tagen. Für die Richtigkeit dieser Entstehungsart spricht auch die erste Reihe der Vannischen Tierversuche, bei denen Vanni (24) sah, daß bei gefülltem Magen der Tiere eine Zerreißung

---

21) **Kay-Aberg,** Zur Lehre der spontanen Magenruptur. Viertelj.-Schr. f. gerichtl. Med. u. öffentl. San.-Wesen. Bd. **1,** S. 42, 1891.

22) **Lefèvre**, Recherches méd. pour servier à l'Histoire des solvolutions de continuiter de l'estomac dites perforations spontanées. Arch. Gener. de méd. Tom 14 p 377 et Tom 15 p. 28, 1842.

23) **Fränkel,** Unters. zur Entstehung der sog. spontanen Magenruptur. Dt. Arch. f. klin. Med. Bd. **89,** S. 113, Jg. 1907.

24) **Vanni,** Sull ulcera dello stomaco d'origine traumatic. Lo sperimentale, Tom 64, 1889.

der Magenschleimhaut und ein daraus sich entwickelnder geschwüriger Prozeß entstehen kann.

Die letzte und wohl häufigste Entstehungsart dürfte folgendermaßen beschaffen sein. Durch die Einwirkung des Traumas auf den Magen kommt es zur Quetschungswirkung mit Verletzung von Magenwandgefäßen. Darauf entsteht ein Bluterguß zwischen Mucosa und Submucosa, der allmählig wächst und die Schleimhaut mehr oder minder kreisförmig von der Unterlage abheben und so Mucosa und Muscularis mucosae der verdauenden Wirkung des Magensaftes aussetzen kann, da durch den Blutaustritt die regelmäßige Gewebsernährung und damit die Widerstandskraft der abgehobenen und blosgelegten Teile vermindert oder aufgehoben zu sein pflegt. Für diese Ansicht sprechen hauptsächlich die Tierversuche von Ritter (25), Vanni, Gross (26) und Wittneben (27).

Eine im Pathologischen Institut zu Göttingen beobachtete, schwerste Magenschädigung nach einem sehr eigenartigen, sicher gestellten Trauma läßt die Entstehung eines Ulcus pepticum ventr. traum. gerade im letztgenannten Sinne besonders einleuchtend und klar erscheinen. Diese Beobachtung soll in folgenden Zeilen ausführlich dargetan werden.

Nach der Krankengeschichte der Chirurgischen Klinik Göttingen, für deren Ueberlassung ich Herrn Prof. Stich ergebenst danke, ging am 18. Juli 1935 ein 6jähr. Junge, der nach Angabe der Eltern vorher nicht krank gewesen, abends gegen 19 Uhr mit seinen Pflegeeltern auf den Friedhof, um das Grab seiner Mutter in Ordnung zu bringen. Dabei spielte der Junge um den Grabstein herum, er hing sich daran, der schwere Stein wankte, fiel und traf ihn am Bauch. Da der Junge sogleich Blut erbrach, wurde ein Arzt geholt, der ihn sofort der Chirurgischen Klinik in Göttingen überwies. Hier kam der Junge um 23 Uhr in sehr ausgeblutetem Zustande an.

Die klinische Untersuchung ergab ein sehr zartes Kind in mäßigem Kräfte- und Ernährungszustand.

25) **Ritter,** Ueber den Einfluß von Traumen auf die Entstehung des klin. Magengeschwüres. Zs. f. klin. Med. Bd. **12,** S. 592, 1887.

26) **Gross,** Ueber Ulc. ventr. traum. Mitt. a. d. Grenzg. d. Med. u. Chir. Bd. **10** H. 5, 1912.

27) **Wittneben,** Ulc. ventr. Inaug.-Diss. Würzburg 1886.

Haut und sichtbare Schleimhäute waren blaß. Pupillen: reagierten prompt auf Licht. Zunge: trocken, belegt. Tonsillen: nicht gerötet. Hals: o. B. Herz: Töne sehr schwach, stark beschleunigter Puls. Lunge: o. B. Abdomen: Verdacht auf stumpfe Bauchverletzung. Extremitäten: Am r. Fuß eine etwa 6 cm lange Wunde über dem medialen Knöchel.

Da eine auffallend genaue Schmerzlokalisation direkt am Nabel festzustellen war, und da der Verdacht einer intraabdominellen Blutung bei Darmzerreißung bestand, wird der Junge 5 Stunden nach dem Unfall operiert. Die Operation ergab in der Bauchhöhle wenig, nicht riechenden Darminhalt. Es findet sich eine schwere Zerquetschung und Zerreißung des Dünndarmes an der Flexura Duodenojejunalis mit Blutung in die Umgebung. Der Darm ist auf 5 cm Länge sehr schwer geschädigt, daß er nicht erhalten werden kann. Ueber Darmklemmen wird daher das oberste Ende des Jejunum abgetragen und der Darm, soweit er intakt ist, mit dem Duodenum End an End anastomosiert. Die Anastomose läßt sich trotz des hohen Sitzes ohne wesentliche Schwierigkeiten anlegen. Sie ist gut für einen Querfinger durchgängig. Auch die Peritonialisierung der Anastomose gelingt einwandfrei, obwohl das Duodenum vom Serosaüberzug auf etwa 3 cm Länge gelöst war. Nach Versorgung dieser Stelle wird die Bauchhöhle nach weiteren Verletzungen abgesucht. Es finden sich ausgedehnte Haematome im ganzen l. Oberbauch, besonders im Retroperitoneum, außerdem eine Zerreißung der Magenserosa auf der Mitte der Magenvorderwand, während die Magenrückwand intakt ist. Der Serosariß wird durch Knopfnähte übernäht. Spülung der Bauchhöhle mit heißer, physiologischer Kochsalzlösung. Bauchdeckennaht in drei Etagen.

Am 19. Juli, also an dem der Operation folgenden Tage, brach der Junge nachmittags große Mengen kaffeesatzartigen Blutes. Es wird eine Magenspülung vorgenommen. Der Puls ist sehr schwach und wird am 20. Juli zusehends schlechter und flatternd. Am 21. Juli steigt der Puls und die Temperatur dauernd an bis zum Tode des Kindes um 18 Uhr, also genau 71 Stunden nach dem Unfall.

Am 22. Juli wurde in dem Pathologischen Institut zu

Göttingen die Sektion vorgenommen, aus deren Befund (Sektionsnummer 424-35) Folgendes auszugsweise wiedergegeben wird:

Die Bauchdecken sind stark gespannt. Am Ansatz des linken Musculus rectus am Rippenbogen sind schwarz-rote Blutunterlaufungen. In der Bauchhöhle befindet sich wenig Blut. Der Magen ist stark ausgedehnt. Bei der Eröffnung des Netzbeutels entlerrt sich grünlich, schleimiger Mageninhalt. Die Magenhinterwand weist an der Außenseite eine pfenniggroße Perforationsöffnung mit angedauten Rändern auf. In der weiteren Umgebung ist diese Perforationsstelle von flächenhaften Blutunterlaufungen unter der Magenserosa umrandet. Im Magen, der stark erweitert ist, findet sich reichlich, schwärzlich-braune Masse. An der Magenhinterwand innen erkennt man einen kleinhandtellergroßen Schleimhautdefekt mit etwas gewulsteten Rändern, in dessen Bereich die Muscularis freiliegt und dessen Mitte von einer Perforationsöffnung eingenommen wird. Im übrigen ist die Magenschleimhaut unverändert.

Im Unterteil des Duodenums befindet sich eine fast zirkuläre Naht mit Einstülpung der Schleimhauträndер. Das Gewebe ist hier etwas durchblutet, die Naht hält dicht; Die Magenserosa, auch die der vorderen Fläche, ist in größerer Ausdehnung blutunterlaufen und z. T. ebenso wie das Duodenum mit feiner Fibrinauflagerung bedeckt und mit dem l. Leberlappen verklebt.

Sektionsdiagnose: Zustand nach Vernähung einer Duodenalruptur. Kleinhandtellergroßes, frisch perforiertes Ulcus an der Magenhinterwand im Bereich einer Magenwandquetschung. Lokale, fibrinöse Peritonitis zwischen Magen, Duodenum und l. Leberlappen. Mageninhalt im Netzbeutel. Geringe Blutung in die Bauchhöhle. Blutung in das Gekröse und in die einzelnen Ileumschlingen. Ausgedehntes retroperitoneales Haematom links. Geringe Blutungen rechts von der Lendenwirbelsäule. Blutungen am l. Zwerchfellansatz und am oberen Ansatz des l. Musculus rectus.

Der Magen wurde aufgehoben und in Formalin gehärtet. Bei näherer Betrachtung des Präparates findet man an der

Abbildung 1

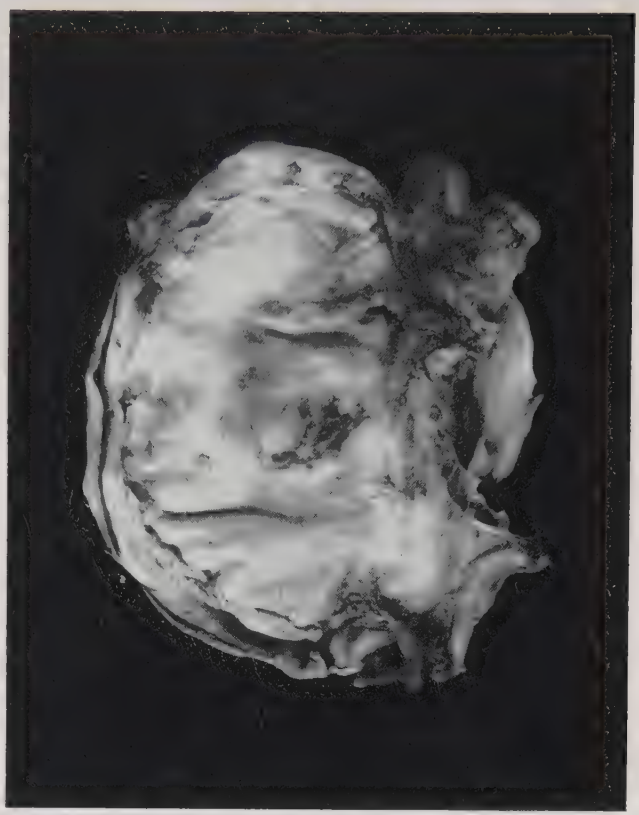

Abbildung 2

Vorderwand des Magens den übernähten Serosadefekt, der 4 cm lang und 2 cm hoch ist. Die Magenhinterwand zeigt eine fast talergroße, etwas unregelmäßig ausgezackte Zone, in der die Schleimhaut fehlt und ein mißfarbener, geriffelter oder leicht höckeriger graubrauner Grund sichtbar ist. Etwa in der Mitte dieser Zone ist eine Perforationsöffnung, die etwas schief, trichterförmig verläuft, blitzförmig endigt und eine Länge von 12 cm aufweist (s. Abb. 1). Um sie herum ist rückwärts die Serosa in einer Länge von 19 mm und in einer Breite von 12 mm verloren gegangen (s. Abb. 2).

Dort ist ein schmutziges unregelmäßiges graugelbes Feld, das im durchscheinenden Licht im inneren ovalen Bezirk von etwa 1 qcm Größe sich außerordentlich fadenscheinig erweist. Bei Betrachtung im durchscheinenden Licht entdeckt man ferner, daß über der Randzone des Schleimhautdefektes hinaus eine etwa 1,5 bis 2 cm breite Zone von beträchtlichem Blutaustritt zwischen Schleimhaut und Muskulatur der hinteren Magenwand sitzt. Kurz skizziert würde man folgende Figur erhalten:

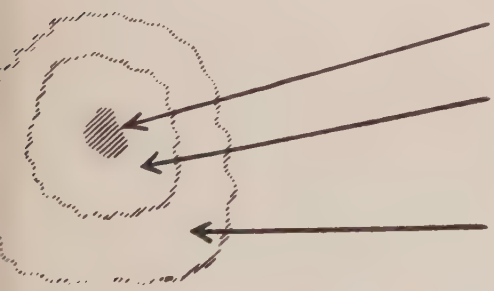

Die histologische Untersuchung ergab eine Ulcusbildung mit mächtiger blutiger Durchsetzung des Geschwürsgrundes. An der untersuchten Stelle ist das Geschwür nicht über das Bindegewebe zwischen Muscularis mucosa und Wandmuskulatur hinausgekommen. Die Ränder des Geschwüres sind etwas überhängend. In den Nischen zeigen sich die Zonen der Reaktion ähnlich wie bei einem peptischen Geschwür. Man erkennt eine Schicht inneren Zerfalls, dann einer fibrinoiden Quellung, dann einer leukozitären In-

filtration. Diese Zonen sind verhältnismäßig klein und beschränkt im Umfang. Die Blutung im Geschwürsboden dehnt sich submukös noch weit über den Umkreis des Geschwüres hinaus aus. Auf einem neuen Schnitt sieht man im Wesen dasselbe Bild wie eben beschrieben, nur daß hier in einer Geschwürsnische die Schichtung im Sinne eines Ulc. ventr. pept. viel charakteristischer ist. Auffällig erscheint dabei, daß am Rande der Mucosa gegen den Geschwürskrater die Schleimhaut verhältnismäßig gut erhalten ist. Doch ist dabei nicht zu vergessen, daß sie auf eine Strecke von etwa 10 mm im untersuchten Schnitt vollkommen fehlt. Ein Schnitt durch die übernähte Dünndarmschlinge zeigt, daß in der Subserosa und Muscularis leichte entzündliche Veränderungen, die im wesentlichen um Nahtstellen herum zu erkennen sind. Reste von Catgut sind zu sehen. An einer anderen Stelle des Schnittes ist ein Seidenfaden getroffen. Man erkennt die Stelle der ehemaligen Ruptur sehr gut; hier zeigt sich die Submucosa und die angrenzende Muscularis von Blutungen durchsetzt und beträchtlich entzündlich infiltriert. Durch Uebernähung ist jedoch dieser Teil vollkommen gedeckt. Auch das Pankreas wurde makroskopisch und mikroskopisch untersucht. Im Pankreaskopf finden sich reichlich Blutungen um das Kapselgewebe, z. T. auch zwischen die Läppchen des Pankreas hinein. Eine anliegende Lymphdrüse läßt ebenfalls eine Blutung im Bereich ihres Sinus erkennen. Im Bereich des Pankreaskörpers sind keine Blutaustritte zu verzeichnen. Dagegen sind im Bereich des Pankreasschwanzes wieder Blutungen in der Kapsel des Pankreasgewebes und stellenweise zwischen die Läppchen vordringend deutlich nachweisbar.

Das soeben beschriebene Vorkommnis zeigt klar und einleuchtend die Entstehung des Ulc. ventr. pept. nach traumatischer Einwirkung. Wir finden nach 71 Stunden nach dem Unfall die mächtigen Zeichen einer Blutung zwischen Mucosa und Muscularis, die ständig zugenommen und so die Schleimhaut kreisförmig von der Unterlage abgehoben hat. Die Verdauung der dadurch schutzlos gewordenen Magenwand setzte ein, und genau nach zwei Tagen hatte das Ulcus die Magenwand durchbrochen. Die Entste-

hung dieses Ulcus durch das Trauma ist wohl ohne weiteres klar; daß es sich tatsächlich um ein wirkliches Ulc. pept. ventr. handelte, ist wohl durch die eingehende pathologisch-anatomische und mikroskopische Untersuchung zur Genüge bewiesen. Man könnte noch einwenden, daß die Verdauung gar nicht so rasch vor sich gehe. Dem möchte ich jedoch einen Ausspruch meines Lehrers Gg. B. Gruber entgegenhalten, der einmal im Kolleg, als er über das Magengeschwür sprach, zu uns sagte: „Meine Herren, ein Ulcus kann eine Magenwand in so kurzer Zeit verdauen, wie ein gesunder Magen zur Verdauung eines Beefsteaks braucht, nämlich in rund sieben Stunden". Und in der Tat beweist gerade vorliegender Fall die Richtigkeit seines Ausspruches. Bei der Operation wurde ja die Magenhinterwand geprüft und für vollkommen intakt, d. h. nicht durch endogastrische Geschwürsbildung gefährdet angesehen. Erst bei der drei Tage später vorgenommenen Sektion war sie infolge der Geschwürsbildung über einem Haematom vollkommen perforiert. Hervorheben möchte ich jedoch, daß Prof. Gruber sagte, „kann so und so rasch verdauen". Magengeschwüre können unter anderen Umständen natürlich auch Wochen und Monate, ja sogar Jahre bestehen, bis es zu einer vollständigen Durchsetzung der Magenwand kommt. Andererseits ist ja auch eine Ausheilung solcher Magengeschwüre möglich, was je nach der Tiefe des Ulcus zu einer mehr oder minder sichtbaren Narbe führt. Warum das Schicksal des einmal gesetzten Ulcus so verschieden ist, ob es an der mehr oder weniger starken Widerstandskraft des einzelnen Menschen liegt, ob es durch infektiöse oder besonders angreifende chemische Noxen bestimmt ist, oder ob noch sonstige Ursachen im Spiele sind, ist recht unbestimmt und kann wohl nicht in eine für alle Fälle gültige Regel gebracht werden. Die Klärung dieser Fragen muß von Fall zu Fall versucht werden.

Für die Beurteilung des Schicksals unseres Jungen wird man an die Ungunst der Verletzung an sich (Duodenum und Magen), an die zarte und schlecht ernährte Persönlichkeit des Verletzten denken müssen, wie auch an die Größe des Haematoms an der hinteren Magenwand. Das alles mag zusammengespielt haben, hier den Ausgang zu bestimmen,

wie er oben geschildert worden ist.

Zusammenfassend läßt sich folgendes sagen:

1. Nach stumpfem Trauma gegen den Oberbauch kann ein Ulcus ventriculi entstehen.

2. Solcher Art zustandegekommene Magengeschwüre sind dem gewöhnlichen Bild des Ulcus pept. ventr. gleich.

3. Feinanatomisch läßt sich die besondere Art der Geschwürsentstehung an der weiter ins umgebende Gewebe vorgreifenden traumatischen Laczion (Gewebblutung oder Blutungsreste) erkennen. Die Entstehungsweise des traumatischen Magengeschwürs ist im Wirkungsgrad der angreifenden Gewalt nicht immer gleich stark, wirkt von der Magenschleimhaut aus nicht immer gleich tief ins anliegends Wandgewebe. Also in den häufigsten Fällen dürfte durch eine Gewebsblutung (Haematombildung) zwischen Mucosa und Muscularis die Schleimhaut abgehoben werden, allmählich ersticken und so der Andauung unterliegen.

Schrifttum.

Askanazy, M.: Ueber Bau und Entstehung des chronischen Magengeschwüres, sowie Soorpilzbefunde in ihm. Virch. Arch. Bd. **234**, Jg. 1921; Bd. **250**, Jg. 1924.

Büchner: Die Pathogenese der peptischen Veränderungen. G. Fischer-Jena 1931.

Dawson: On the pathogenesis, diagnosis and medical treatment of gastris ulcer. Brit. Med. Journ. 12. Okt. 1912.

Deaver: Gastroenterostomy Ann. of surgery 1898. July p. 145.

Doxi: Ueber Pylorusstenose nach Trauma. Inaug.-Diss. Berlin 1898.

Ebstein: Trauma und Magenerkrankungen mit besonderer Rücksichtnahme auf das Unfallversicherungsgesetz. Dt. Arch. f. klin. Med. Bd. **54**, S. 442, 1895.

Fertig: Ueber Ulcus ventriculi traumaticum. Münchn. Med. Wschr. 1905, S. 1781.

Foederl: Ueber subkutane Bauchverletzungen. Med. Klin. 1910, S. 1731.

Fränkel: Untersuchung zur Entstehung der sog. spontanen Magenruptur. Dt. Arch. f. klin. Med. Bd. **89**, S. 113, 1907.

Gross: Ueber Ulc. ventr. traum. Grenzg. d. Chir. u. Med. Bd. **10** H. 5, 1902.

Gruber, Gg. B.: Ueber das Zustandekommen des peptischen Magen- und Duodenalgeschwüres. Dtsch. Arch. f. klin. Med. Bd. **110**, S. 481, 1913.

Gruber u. Kratzeisen: Kritische Uebersicht über Entstehung, Fortbestand und Folgen des Magen- und Duodenalgeschwürs. Samml. zwangloser Abhandl. a. d. Geb. d. Verdauungs- und Stoffw.-Krankh. Bd. **8** H. 2, 1922.

Beiträge zur Pathologie des peptischen Magen- und Zwölffingerdarmgeschwüres. Beitr. zur path. Anat. und zur allg. Path. **72**, 1923.

Hauser: Das chronische Magengeschwür. Jena 1883.

Die peptischen Schädigungen des Magens, des Duodenums und der Speiseröhre und das peptische postoperative Jejunalgeschwür. Hdb. d. spez. path. Anat. u. Histol. Henkel-Lubarsch **IV, 1.** S. 399, 1926.

Jäckh: Ueber einen Fall von traumatischem Magengeschwür. Arch. f. klin. Chir. Bd. **66**, 1902.

Jessen: Ein Fall von Ulc. ventr. traum. Mon.-Schr. f. Unfallchronik. Jg. 7. S. 256.

Kay-Aberg: Zur Lehre von der spontanen Magenruptur. Vierteljahresschr. f. gerichtl. Med. u. öff. San.-Wesen. Bd. **1**, 3. Folge. S. 42, 1891.

Krönlein: Ueber Ulcus und Stenosis des Magens nach Trauma. Mitt. a. d. Grenzgeb. d. Med. u. Chir. Bd. **4.** S. 493, 1899.

Lefèvre: Recherches méd. pour servir à l'historire des soloutions de continuité de l'estomac dites perforations spontanées. Arch. Génér. de méd. Tom 14. p. 377. Tom 15. p. 28, 1842.

Leube: Ulc. ventr. traumatic. ZBl. f. klin. Med. 1886.

Levig: Ueber traumatische Magenerkrankungen. Inaug.-Diss. Kiel 1898.

Lichtenbelt: Die Ursachen des chronischen Magengeschwüres. Verlag Fischer-Jena 1912.

Petri: Ueber die subkutanen Rupturen und Kontusionen des Magendarmkanales. Bruns' Beitr. zur klin. Chir. Bd. **16**, S. 544 u. 595, 1896.

Rehn: Verletzungen des Magens durch stumpfe Gewalt. Arch. f. klin. Chir. Bd. **53**, S. 383, 1896.

Ritter: Ueber den Einfluß von Traumen auf die Entstehung des klinischen Magengeschwüres. Zs. f. klin. Med. Bd. **12**, S. 592, 1887.

Rössle: Das runde Geschwür des Magens und des Zwölffingerdarmes als zweite Krankheit. Mitt. a. d. Grenzgeb. d. Med. u. Chir. 1922.

Schultze, W. H.: Die Pathologie des Magens. Ergebn. d. allg. Path. u. pathol. Anat. Bd. **20**, 1. Abtl. S. 488, 1922.

Stepinsky: Ein auf operativem Wege geheilter Fall von narbiger Pylorusstenose. Virch. Jahresber. Bd. **2**, S. 451, 1894.

Talma: Untersuchungen über Ulc. ventr. simplex, Gastromalacie und Ileus. Zs. f. klin. Med. Bd. **17**, S. 10 u. 53, 1890.

Vanni: Sull ulcera dello stomaco dè origine traumatica. Lo sperimentale 1889, Tom 64.

Wittneben: Ulcus ventriculi. Inaug.-Diss. Würzburg 1886.

Lebenslauf.

Am 8. Januar 1912 wurde ich als Sohn des Mittelschulrektors Wilhelm Frommhold zu Oelde, Kreis Beckum in Westfalen geboren. Als ich ein Jahr alt war, wurde mein Vater nach Worbis (Eichsfeld) versetzt. Hier besuchte ich die Volksschule und die Gymnasialabteilung der Mittelschule bis Obertertia einschließlich. Dann besuchte ich die humanistischen Gymnasien in Duderstadt und Heiligenstadt. Ostern 1932 bestand ich in Heiligenstadt mein Abiturientenexamen und entschloß mich, Medizin zu studieren.

Im SS. 1932 und WS. 1932/33 studierte ich in Göttingen, dann ein Semester in Innsbruck. In Göttingen setzte ich dann mein Studium fort, bestand im Sommer 1934 meine ärztliche Vorprüfung und beabsichtige hier mein Staatsexamen zu machen.